

## CASOS CLÍNICOS

### Síndrome de Retención Gástrica por Tricobezoar. Reporte de Caso Clínico

Srs. Stephanie Köbrich<sup>1</sup>, Alberto Larraín<sup>1</sup>, Hanns Lembach<sup>1</sup>, Andrea Leslie<sup>1</sup>,  
Francisca Millán<sup>1</sup> y Dra. Carmen Gloria Rostion<sup>2,3</sup>

<sup>1</sup>Alumno de quinto año Departamento de Pediatría y Cirugía Infantil,  
Facultad de Medicina, Universidad de Chile.

<sup>2</sup>Departamento de Pediatría y Cirugía Infantil, Facultad de Medicina, Universidad de Chile.

<sup>3</sup>Servicio de Cirugía, Hospital de Niños Dr. Roberto del Río.

#### Resumen

Los bezoares son masas sólidas compuestas por fibras, pelos o restos de comida ingeridos, que generalmente permanecen en el estómago. Esto produce un síndrome de obstrucción intestinal. Los tricobezoares, que están formados por pelo, son más comunes en el paciente femenino en edad pediátrica con antecedentes de tricotilomanía y tricofagia. Para el diagnóstico se utilizan imágenes como la radiografía simple de abdomen, la radiografía de abdomen con bario y la endoscopia digestiva alta que permite la visualización directa. El tratamiento del tricobezoar es quirúrgico con gastrotomía anterior, y además apoyo psiquiátrico.

Nuestro caso corresponde a una paciente de 14 años con antecedentes de tricofagia, dolor abdominal, vómitos y distensión abdominal. En la radiografía de abdomen con bario se observa escaso paso de medio de contraste al duodeno y una imagen moteada ocupando el estómago. Se plantea diagnóstico de obstrucción intestinal por tricobezoar que se confirma durante la cirugía que se realiza para extraerlo. La paciente es derivada a psiquiatra.

**Palabras clave:** Bezoar, tricobezoar, retención gástrica.

#### Marco teórico

Los bezoares corresponden a masas sólidas formadas por elementos deglutidos por el paciente, y digeridos en forma incompleta como fibras o restos de comida. Por lo general afectan el estómago, aunque se ha reportado compromiso de cualquier área del tubo digestivo. Su formación

puede dar distintos cuadros clínicos, principalmente obstrucción del tránsito intestinal y sus complicaciones. Se clasifican principalmente en tres tipos de acuerdo al material que los compone:

- **Fitobezoares**, compuestos de fibra vegetal, son el subtipo más común. Se da en general en pacientes adultos con antecedentes de cirugía gástrica, disminución de la acidez o de la motilidad gástrica.
- **Tricobezoares**, compuestos de pelo, resultan de la ingestión de cabello humano o de juguetes como muñecas y peluches. El término síndrome de Rapunzel se usa para denominar los tricobezoares que contienen una larga cola que llega hasta, o más allá de la válvula ileocecal.
- **Lactobezoar**, compuesto de leche. Es propio del lactante y se ha descrito en niños prematuros, lactantes con lactancia materna exclusiva y en niños alimentados con fórmula.

Los tricobezoares son más comunes en el paciente en edad pediátrica, de hecho, en un 90% de los casos involucra niñas menores de 20 años, y es raro de observar en pacientes de sexo masculino. Se han asociado a pacientes con retardo mental, pica y tricotilomanía (cuadro psiquiátrico de corte ansioso en que el paciente tiene compulsión por tirar y sacarse el pelo). En un 50% de los casos existe el antecedente de tricofagia (pacientes que comen pelo).

Los tricobezos se forman gradualmente y aumentan de tamaño a lo largo de los meses, a medida que el paciente deglute pelo y éste queda atrapado en la mucosa gástrica. La acción del ácido

gástrico denatura proteínas del pelo dando a la masa en formación un aspecto verde oscuro o negruzco y un olor desagradable. La sintomatología en general se desarrolla en forma lenta, retardando el diagnóstico, ya que el antecedente de tricofagia no aparece en forma espontánea en la historia. Los síntomas de presentación corresponden a dolor abdominal o epigástrico, náuseas, vómitos, saciedad precoz, pérdida de peso, hematemesis secundaria a irritación gástrica y alteraciones del tránsito intestinal como diarrea o constipación. Es raro el antecedente de expulsión de restos del bezoar en las deposiciones o el vómito. Al examen físico puede encontrarse una masa palpable no dolorosa en cuadrante superior izquierdo, además de alopecia y halitosis.

El uso de imágenes ayuda en el diagnóstico, encontrándose distintos patrones de acuerdo al medio diagnóstico utilizado:

- Radiografía simple de abdomen: aparece como una imagen moteada heterogénea en el cuadrante superior izquierdo, compatible con un estómago lleno. (Fig. 1).

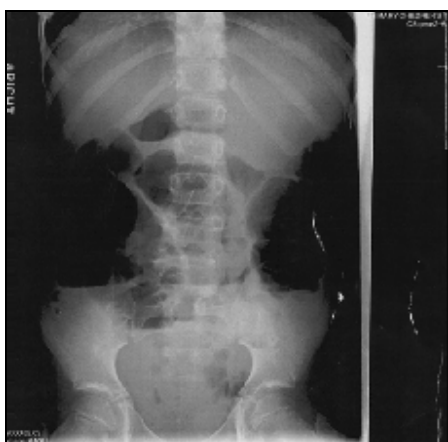

Figura 1

- Radiografía de abdomen con bario: identifica la presencia de una masa intragástrica libre.
- Ecografía: clásicamente se describe como una banda de ecogenicidad aumentada en la región gástrica, con pérdida de los ecos posteriores.
- Tomografía axial computada de abdomen: muestra una masa gástrica intraluminal con ejes concéntricos de distintas densidades y aire atrapado.

- Endoscopia digestiva alta: Permite la visualización directa del cuerpo extraño y la determinación del material que lo compone, dato útil en la determinación de la conducta terapéutica (Fig. 2).

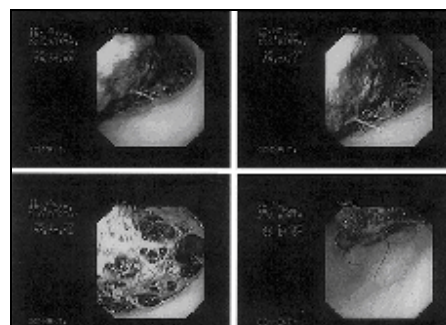


Figura 2

Los bezoares son una causa conocida de síntomas abdominales crónicos, pero cuando no son diagnosticados oportunamente pueden dar lugar a serias complicaciones incluyendo ulceración gástrica, sangrado y perforación, intususcepción y obstrucción intestinal.

Con respecto al tratamiento, los fitobezoares son susceptibles a la disolución enzimática y a la fragmentación endoscópica. En cambio, los tricobezoares generalmente requieren de un manejo quirúrgico invasor, a menudo mediante una gastrotomía anterior. Se han intentado múltiples técnicas endoscópicas para el manejo menos invasor de los tricobezoares con éxito variable, sin embargo, a menudo requieren de múltiples tratamientos separados. La fragmentación de los bezoares tiene como riesgo de complicación la migración de un fragmento hacia distal y su consiguiente impacto en un asa de intestino delgado, generando una obstrucción intestinal.

Un aspecto importante del tratamiento es el manejo psiquiátrico de estos pacientes, el que es indispensable para prevenir recidivas. La tricotilomanía se considera una enfermedad del control de los impulsos. Puede existir en forma aislada y temporal en niños normales, pero frecuentemente se acompaña de síntomas obsesivo compulsivos, trastornos ansiosos y del ánimo. La terapia conductual ha sido el eje del tratamiento, y actualmente se asocia el uso de antidepresivos y otros medicamentos, sin embargo, se hacen necesarios estudios clínicos controlados para evaluar su real eficacia.

### Caso Clínico

Nuestro caso corresponde a una niña de 14 años con antecedentes de tratamiento en salud mental por ingesta de pelo. La paciente consulta en servicio de urgencia por dolor abdominal intenso y vómitos biliosos. Al examen físico presenta distensión abdominal y dolor a la palpación especialmente en epigastrio.

Con estos antecedentes se plantea la hipótesis diagnóstica de síndrome de obstrucción intestinal alta, por tricobezoar, basándose en los antecedentes psiquiátricos de la paciente. Se solicita una radiografía de esófago, estómago y duodeno con bario (Fig. 3), en la que se observa, distribución moteada del medio de contraste en estómago, dilatación gástrica y de la porción más distal del esófago, y escaso paso de medio de contraste al duodeno. El diagnóstico radiográfico es, por lo tanto, obstrucción gástrica por cuerpo extraño con dilatación de estómago.

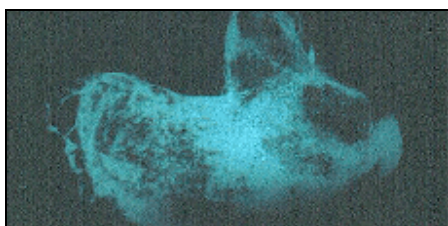


Figura 3

Con la información entregada por la radiografía y los antecedentes de tricofagia de esta paciente, se diagnostica la obstrucción intestinal y se cree que la causa más probable es un tricobezoar, y se indica la siguiente conducta terapéutica:

- Hospitalización
- Descompresión gástrica por medio de sonda nasogástrica.
- Hidratación
- Evaluación rápida de electrolitos plasmáticos y estado ácido-base.

- Extracción del tricobezoar gastrotomía anterior (Figs. 4, 5)

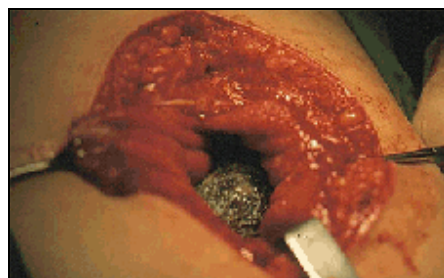

Figura 4

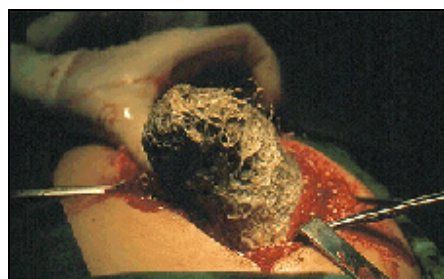


Figura 5

Luego de realizada la cirugía, se debe evaluar la corrección adecuada de la hidratación, y de los estados electrolítico y ácido-base. Además es importante considerar el apoyo nutricional de la paciente, y evaluar la correcta evolución de la herida operatoria. Finalmente, es de crucial importancia, derivar a la paciente para evaluación y tratamiento psiquiátrico, con el fin de evitar recidivas.

### Bibliografía.

1. Lynch K., Feola P., Guenther E. "Gastric trichobezoar: an important cause of abdominal pain presenting to the pediatric emergency department", *Pediatr Emerg Care*. 2003 Oct; 19(5): 343-7.
2. De Backer A., Van Nooten V., Vandenplas Y. "Huge gastric trichobezoar in a 10-year-old girl: case report with emphasis on endoscopy in diagnosis and therapy" *J Pediatr Gastroenterol Nutr*. 1999 May; 28(5): 513-5.